Aus der Chirurgischen Universitätsklinik Heidelberg.
Direktor: Prof. Dr. M. Kirschner.

Zur Pathogenese und Klinik der Hodentumoren.

Inaugural-Dissertation

zur

Erlangung der Doktorwürde

einer

Hohen Medizinischen Fakultät

der

Ruprecht-Karls-Universität zu Heidelberg

vorgelegt von

Willibald Heger
Zahnarzt

Universitäts-Bibliothek

1939
Buchdruckerei Richard Mayr, Würzburg

Gedruckt mit Genehmigung der Medizinischen Fakultät.
1939.

Referent: Prof. Dr. M. Kirschner.
Dekan: Prof. Dr. H. Runge.

Meinen lieben Eltern!

Digitized by the Internet Archive
in 2026

https://archive.org/details/IA40153319_0088

Zur Pathogenese und Klinik der Hodentumoren.

Frühere Ansichten über Hodentumoren.

Das Schrifttum über die Hodentumoren ist außerordentlich groß. Der Grund hierfür ist vielleicht darin zu sehen, daß viele Fragen mit dem Vorkommen der Hodentumoren eng verknüpft sind, die ihre restlose Klärung noch nicht gefunden haben. Von den Pathologen früherer Zeiten wurden die Hodentumoren vornehmlich als „Rundzellensarkome" angesprochen. Virchow trennte als erster die malignen Neubildungen des Hodens auf Grund der mikroskopischen Untersuchungen. Nach seiner Auffassung boten sie die Grundlage für die Erkenntnis der verschiedenen Gewebsbildungen. Bisher war eine rein anatomische oder klinische Einteilung üblich, die ihre Begründung im klinischen Verlauf, d. h. in der Gut- oder Bösartigkeit dieser Tumoren hatte. Um die Mitte des 19. Jahrhunderts machten die Engländer Cooper und Curling eine Trennung zwischen eigentlichen Geschwülsten und entzündlichen Veränderungen des Hodens, den sogenannten Granulationsgeschwülsten, hervorgerufen durch spezifische Erreger (Tuberkulose und Lues). Man unterschied unter den echten Geschwülsten in Hodensarkom und in Hodenkarzinom, ohne jedoch ein einheitliches System angegeben zu haben.

I. Zur Pathogenese.

In das dunkle bisher unbekannte Gebiet der Hodentumoren brachten die Arbeiten von Wilms Licht und Klarheit. Seine Erkenntnisse über die Teratome und teratoiden Geschwülste des Hodens schufen wenigstens eine Einteilungsmöglichkeit, wenn auch noch manche Unklarheiten übrig blieben. Eine Einordnung der Hodentumoren in ein System auf histologischer Grundlage bietet große Schwierigkeiten. Die Gründe hierfür sind mangelhafte Kenntnis der Hodenentwicklung, das seltene Vorkommen dieser Geschwülste und die schwierige Deutung der histologischen Präparate, die oft widerspruchsvolle Bilder zu sehen geben und so eine korrekte Diagnose oft nicht erlauben. Wilms stellt auf Grund seiner eingehenden Forschungen über Mischgeschwülste des Eierstockes und des Hodens folgende Sätze auf, wonach er zu einer Einteilung kommt.

1. Die größte Zahl der Hodentumoren kann trotz ihres makroskopisch auffallend verschiedenen Baues auf einen gemeinsamen Nenner gebracht werden. Die Tumoren unterscheiden sich nur durch quantitatives Wachstum.

2. Alle Geschwülste enthalten Gewebspartien der drei Keimblätter.

3. Das Ektoderm tritt immer hinter die beiden anderen Keimblätter an Beteiligung zurück.

4. Überwiegt das Messoderm, so ist die Form der Geschwulst kompakt. Beim Überwiegen des Ekto- und Entoderms entsteht auf Grund der sekretorischen Tätigkeit der daraus entstehenden Schleimhäute die zystische Form.

5. In allen Tumoren haben Zell- und Gewebsformen mit den Geweben eines menschlichen Embryo größte Ähnlichkeit.

6. Man sieht zweifellos in jedem Tumor eine bestimmte Anordnung der Gewebssysteme, die gewisse Regionen des Embryo nachzuahmen versuchen (z. B. Respirationstraktus und Digestionstraktus).

7. Die Geschwülste entstehen alle im Hoden selbst, so daß die Hodenadnexe zu ihnen in derselben Beziehung stehen wie normalerweise zum Hoden. Das Wachstum der Hodentumoren geschieht sehr wahrscheinlich durch Wucherung der Hodenkanälchen.

Wilms kommt auf Grund seiner Studien zu folgender Einteilung, die im wesentlichen auch beibehalten wurde (Kaufmann, Borst).

1. Echte Teratome: er versteht: cystische Teratome = Embryome = rudimentäre Parasiten.

2. Teratoide und embryoide Geschwülste = solide Teratome.

Durch diese Einteilung machte Wilms dem wirren Durcheinander der Hodentumoren ein Ende. Er rechnete die Zystoide, Enchondrome, Zystosarkome, Myxochondrosarkome, Myxochondrorhabdomyome usw. zu den Teratomen bzw. zu den teratoiden Geschwülsten. Sie stellen nach ihm nichts anderes dar als aus einer Dreikeimblattanlage entstandene Geschwülste.

Aber eine in jeder Hinsicht befriedigende Einteilung ist bis heute noch nicht gefunden worden, da über Hodentumoren in histologischer und histogenetischer Erkenntnis noch manche Zweifel bestehen. Manche Autoren bezeichnen die unter 1. als Teratome bezeichneten Geschwülste wohl auch als Teratome. Sie verbinden mit dem Begriff aber die Vorstellung einer echten Geschwulst aus unreifem Gewebe. Askanazy hat eine glückliche Lösung vielleicht darin gefunden, daß er zwischen Teratoma adultum sive coaetaneum, und Teratoma embryonale unterscheidet. Erstere Geschwulstart setzt sich aus Gewebe zusammen, das dem Geschwulst-

träger gleichaltrig ist, letzteres weist Gewebe von blastomatösem Charakter auf. Borst gibt noch eine klarere Definition:

Teratoma = Mißbildung = Entwicklungsstörung
Teratoblastom = Geschwulst = Wachstumsstörung.

Im Teratom kann sich eine Geschwulst entwickeln wie in jedem anderen Organismus. Das Teratoblastom, das sogenannte Teratoid, ist dagegen von vornherein eine Geschwulst (Borst). Das Teratom enthält in der Regel ausdifferenziertes Gewebe. Das Teratoid ist von Ursprung schon eine Geschwulst, die dem indifferenten Gewebe, aus embryonalem Keimgewebe entsteht.

Eine zweckmäßige Einteilung, die auch der dargelegten Unterscheidung (Askanazy und Borst) gerecht wird, gibt Oberndorfer. Er unterscheidet:

A. Teratoma adultum sive coaetaneum.
(Hodendermoid, Teratoma zysticum.)

B. Teratoma embryonale.
(Teratoid, Hodenzystoid.)
1. solides Teratoid.
2. mikrozystisches Teratoid.
3. rudimentäres Teratoid.
Vorwiegend bindegewebiger Natur.
a) Osteom
b) Chondrom
c) Fibrom
d) Myom
e) undifferenzierbare Sarkome.
Vorwiegend epithelialer Natur.
a) Chorionepitheliom
α) typisches Chorionepitheliom
β) atypisches Chorionepitheliom
γ) ektodermales Epitheliom
b) Seminom
c) tubuläres Adenom
d) andere oben nicht einzureihende fibroepitheliale, gutartige und bösartige Tumoren.

Das Einteilungsprinzip Oberndorfers geht dahin, alle Hodengeschwülste unter dem Gesichtspunkt der „Teratoiden und rudimentär teratoiden Neubildungen" zusammenzufassen, eben weil er auch bei einfachen Geschwülsten manchmal verschiedene Gewebsbildungen gesehen hat. Als Ursprung nimmt er die spezifische, spermiogene Hodenzelle an mit ihrer Totipotenz (Ewing). Seine

Auffassung führt zur Cohnheim-Ribbertschen Theorie zurück. Die Tatsache einseitiger Entwicklung von Hodentumoren kann nicht angezweifelt werden. Wollte man bei jeder Geschwulst einseitiges Entwickeln annehmen, so wäre das Schlußresultat dies, daß man auch alle einfachen Geschwülste als einseitige Entwicklung von Teratomen auffassen müßte, was Oberndorfer auch tut in seiner Einteilung, und zwar auf Grund der Mannigfaltigkeit der Hodentumoren.

Mit der Bezeichnung Teratom wollen manche Autoren alle Geschwülste des Hodens vereinigt wissen, da zwischen teratoiden Geschwülsten und wirklichen Mißbildungen fließende Übergänge bestehen (Heijl). Bonnet, Steinert, Müller, Débernardi und Okhubo machen eine Zweiteilung in Teratome und Mißbildungen. Sie lehnen die Einteilung von Wilms von Teratomen und der teratoiden Geschwülste ab. Eine Trennung der Teratome und der teratoiden Geschwülste ist aber unbedingt notwendig auf Grund der ausgesprochenen klinischen Unterschiede. Im histologischen Bilde ist eine Differenzierung allerdings schwieriger. Aber auch hier können Unterschiede gefunden werden (Vechi, Borst, Askanazy, Kaufmann).

Borst gibt eine Erklärung in folgendem Sinne, daß die Teratome als eine Mißbildung gedeutet werden, die normale physiologische Wachstumstendenz zeigen, während die teratoiden Geschwülste echte Blastome sind. Teratome sind fast immer kongenital und werden klinisch vorwiegend im jugendlichen Alter beobachtet die teratoiden Tumoren treten später im geschlechtsreifen Alter auf und haben ein rasches Wachstum. Teratome sind meistens gutartig und machen keine Rezidive, während Teratoide sich als bösartige Geschwülste erweisen. Die histologischen Bilder sind von bunter Zusammensetzung. Das Vorkommen von Zystenbildung ist häufig. Die Zystenwände sind ausgekleidet von Plattenepithel ohne Verhornung, von einschichtigem und mehrschichtigem Zylinderepithel sowie auch Flimmerepithel. Auch cubisches und Übergangsepithel ist sichtbar sowie Schleim- und Becherzellen. Messenchymale und mesodermale Bestandteile treten in wirrem Durcheinander auf. Das Bindegewebe kann alle Reifegrade zeigen. Schleimgewebe, Knorpelinseln, glatte wie quergestreifte Muskulatur, Nervengewebe, Knochen und Gefäße finden sich. Sogar rudimentäre Organentwicklung kann vorkommen. Nicht allzu selten ist das Vorkommen chorionepitheliomartiger Zellwucherungen (Schlangenhaufer, Hansemann). Durch Zellwucherung epithelialer Bestandteile bzw. der bindegewebigen Teile entstehen karzinomatöse oder sarkomatöse Geschwülste, die ein selbständiges Wachstum bösartiger Tumoren zeigen können.

Diese Erörterungen scheinen doch ausreichende Gründe genug zu sein, eine Trennung im dargelegten Sinne, in Teratome und Teratoide zu machen. Zwischen beiden können wohl ausnahmsweise fließende Übergänge vorkommen, was die Auffassung Oberndorfers durchaus rechtfertigt, von Teratoiden und rudimentären Teratoiden zu sprechen.

Die Frage der Entstehung der Teratoide und Teratome ist heute noch nicht geklärt. Allgemein gilt heute die Auffassung, daß sie aus eiwertigen Keimen entstehen (Askanazy, Borst, Jores, Herxheimer). Zwei Theorien werden vertreten und stehen sich im Kampfe gegenüber, die Blastomerentheorie von Marchand-Bonnet und die parthogenetische Theorie. Um einen Überblick zu geben über die verschiedenen Auffassungen der Entstehung, seien einige Theorien angeführt. Die Virchowsche Theorie der Hetero- und Metaplasie führt die Bestandteile epithelialer Herkunft auf Zellwucherungen der Hodenkanälchenepithelien, Knorpel-, Knochen-, Muskelgewebe auf Wucherungen des interstitiellen Bindegewebes, die von Flimmerepithel auf Relicte des Wolffschen Körpers zurück. Verneuil gibt eine Erklärung in dem Begriff der Inklusio foetalis. Nach der Befruchtung zweier Eier verliert das eine seine Wachstumsenergie, während sich die Weiterentwicklung des anderen Eies ungestört vollzieht. Dadurch sollen Umwandlungen des befruchteten ersten Eies möglich sein, die zu Teratombildung Anlaß sein können, was jedoch höchste Unwahrscheinlichkeit hat. Waldeyer nahm die parthogenetische Entstehung an aus unentwickelten, unbefruchteten Eizellen. Bonnet lieferte durch seine Versuche an Wirbeltieren den Gegenbeweis für die parthogenetische Entstehung und erklärte, daß sie sich beim Menschen keineswegs beweisen lasse. Wilms nahm die Entstehung aus einer Geschlechtszelle an, die er irgendwie pathologisch beeinflußt wissen will. Von Lang wurde einseitiger partieller Hermaphroditismus angenommen. Askanazy lehnte eine solche Annahme ab mit der Begründung, daß die Teratome auch bei alten Männern vorkommen, Eierstockderivate doch nur bis zur Pubertät vorhanden seien. Für die Entstehung wurden dann die Sexualzellen in ihren Entwicklungsstufen verantwortlich gemacht. Evinq schuf den Ausdruck „totipotente Sexualzelle", von der die Teratome ihren Ursprung nehmen sollen (Oberndorfer). Marchand dachte an eine zwischen Blastomeren oder Embryonalanlage geratene Polzelle. Bonnet glaubte an eine verlagerte, omnipotente Blastomere. Ribbert griff auf eine in früher Embryonalzeit versprengte Keimzelle zurück, die gleichwertig ist der Eizelle. Interessant ist es vielleicht noch zu erwähnen, daß es Michalowsky gelang, bei Hähnen durch Einspritzen von Zincum Cloratumlösung in den Hoden in

zehn Fällen Teratombildung zu erzeugen. Er sieht in den Spermatogonien die Ursprungsquellen der Geschwülste.

Allen diesen Theorien ist gemeinsam die Anschauung der Versprengung embryonaler, stark differentierungsfähiger Keime, die Produkte aller drei Keimblätter liefern können. Der Ursprung der Teratome und Teratoide ist also ganz allgemein eine multipotente Anlage.

Der Grund, weshalb die Keimdrüsen für die Entstehung der Teratome und Teratoide prädisponiert sind, darüber lassen sich keine Angaben machen. Bonnet gibt einen Hinweis in der Richtung, wenn er glaubt, die Keimdrüsenanlage könne leicht Verlagerungen von Blastomeren zulassen. Askanazy sieht einen Anhaltspunkt in der Keimbahn (Boveri), die Teratome und Teratoide in den Testes erklären lasse.

II. Zur Klinik der Hodentumoren.

Nach diesen Erörterungen über die Pathogenese der Hodentumoren wenden wir uns der Klinik derselben zu unter Berücksichtigung der fünf Fälle von Hodentumoren, die in der Chirurgischen Universitätsklinik Heidelberg in dem Jahrzehnt von 1928 bis 1938 zur Behandlung und zur Beobachtung gelangten.

1. Unterstützende oder auslösende Faktoren.

a) Trauma.

Die Ätiologie der Hodentumoren wird solange ungeklärt bleiben, bis das Geschwulstproblem als solches gelöst ist. Häufiger als bei anderen Tumoren und mit größerer Bestimmtheit wird für die Entstehung der Hodentumoren ein vorausgegangenes Trauma verantwortlich gemacht. Im Schrifttum findet man zahlreiche Erörterungen über diese Frage, wobei sich die Autoren teils für, teils gegen diese Annahme erklären. Da nach dem heutigen Stande unseres Wissens die Annahme einer Tumorentstehung auf Grund eines einmaligen Traumas im allgemeinen abzulehnen ist, wird man auch den diesbezüglichen Behauptungen der Autoren skeptisch gegenübertreten müssen. Immerhin sprechen Einzelfälle — nach Thiem in 11% der Fälle — dafür, daß die traumatische Tumorentstehung an Hoden vorzukommen scheint. Miyata, Coley, Kocher, Bollag, Wasterlein, Déroque und Ratner haben bis 50% aller Fälle nach Traumen entstehen sehen. Miyata erklärt: „Ob es sich um eine einfache, einmalige, heftige Einwirkung, wie durch Fall, Schlag, Stoß, Quetschung oder chron. Reizzustände handeln mag, der Rubrik Trauma ist in der Frage nach der Ätiologie gewiß eine

bedeutende Rolle beschieden." Der gleiche Autor hat auch die Auffassung, daß bei Arbeitern, die durch ihren Beruf der Verletzungsgefahr in größerem Maße ausgesetzt sind, der Hodentumor häufiger ist. Angaben über die zur traumatischen Geschwulstentstehung notwendige Zeitspanne schwanken außerordentlich. Als kürzeste Zeit werden zwei Wochen, als längste 10 Jahre angegeben. Nach Thiem beträgt der Durchschnitt zwei Jahre. Nach demselben Autor ist ein Zusammenhang dann anzunehmen, wenn folgende vier Forderungen erfüllt sind:

1. Eine Geschwulst darf vorher nie beobachtet worden sein.
2. Das Trauma ist als sicher vorhanden zu erweisen und muß erheblich genug sein, um die Tumorentstehung zu erklären.
3. Die Geschwulst hat sich am Orte der Gewalteinwirkung zu entwickeln.
4. Es dürfen nicht mehr als zwei Jahre nach dem Trauma vergehen.

Beobachtungen von Hodentumoren, die sich gleich im Anschluß an einen Unfall entwickeln, findet man öfters im Schrifttum angegeben. Simon nimmt an, daß gerade die Testes durch einmalige Traumen zur Geschwulstbildung veranlaßt werden können. Breitkopf glaubt, daß man im allgemeinen bei malignen Tumoren das Trauma ausschließen kann, daß man aber bei malignen Hodengeschwülsten eine Ausnahme zu machen habe.

Weiser, Keller, Vechi, Sakaguchi lehnen ein Trauma als Entstehung ab. Melchior ist der Auffassung, daß ein Trauma für die Entstehung von Hodentumoren sehr zweifelhaft ist insofern, als bei Personen, die Hodentraumen mehr ausgesetzt sind, der Hodentumor nicht häufiger gefunden wird. Man hat sogar beobachtet, daß bei zahlreichen, traumatischen Hodenschädigungen eine Tumorbildung ausgeblieben ist. Melchior sieht im Trauma einen wesentlichen Hilfsfaktor für die Tumorbildung. Ein ursächliches Moment scheint dem Trauma nicht beizumessen zu sein. Die Beurteilung des Traumas in den Fällen, bei denen sich in kurzer Zeit darnach ein Tumor bildet, ist heute allgemein die, daß der Tumor bereits bestanden hat und das Trauma nur Anlaß zum Wachstum gab, nicht aber die Ursache selbst war.

Die vergleichende Zusammenstellung der fünf an der Chirurgischen Universitätsklinik Heidelberg behandelten Hodentumoren ergibt zweimal die Angabe eines Traumas. Einmal handelte es sich um einen 48jährigen Maurer (Krankenblatt No. 2324. 1931.), der sich bei der Ausübung seines Berufes das Ende einer Leiter an den Hoden stieß, aber ohne große Schmerzen seine Arbeit fortsetzen konnte. Der Hoden nahm dann bald darauf an Umfang zu. Die Schmerzen steigerten sich und wurden besonders im Samenstrang

sehr heftig. Bereits drei Monate nach dem Trauma wurde bei dem Kranken die Semikastratio ausgeführt. Die histologische Diagnose ergab einen großzelligen, bösartigen Hodentumor, Seminom. Zu bemerken ist noch, daß der Kranke vor dem Unfall nie eine Schwellung seines Hodens bemerkt hatte.

Im zweiten Falle handelte es sich um einen 23jährigen Sprachlehrer (Krankenblatt No. 987. 1936.), der vom Fahrrad gestürzt war. Dabei zog er sich keine Verletzungen zu und konnte ohne weiteres seinen Dienst versorgen. Acht Tage nach dem Unfall zeigte sich eine Schwellung am rechten Hoden, die immer größer wurde. Bei der drei Monate nach dem Unfall ausgeführten Semikastratio wurde die Diagnose Teratoma adultum auf Grund des histologischen Bildes gestellt.

Aus diesen beiden Fällen Schlüsse zu ziehen, ist nicht angängig. Jedoch scheint die Meinung der meisten Autoren Berechtigung zu haben, daß das Trauma nur die Aufmerksamkeit auf die schon bestehende Geschwulst lenke. Im ersten Falle ist der Einfluß des Traumas in Betracht zu ziehen insofern, als der Kranke vorher nie etwas an seinem Hoden bemerkt hatte. Hier handelte es sich um ein Seminom. Die Entstehungsdauer betrug drei Monate. Im zweiten Falle scheidet das Trauma als ursächlicher Faktor eher aus, 1. weil ein Hodentrauma nicht mit Sicherheit nachzuweisen ist und 2. weil die Diagnose Teratoma adultum lautete und eine solche Geschwulst in derartig kurzer Zeit nicht entstanden sein kann.

b) Die Hodenektopie.

Ein weiterer, wichtiger Faktor in der Ätiologie der Hodentumoren soll die Hodenektopie sein. Die Ansichten über die maligne Entartung des ektopischen Hodens sind geteilt. Ferguson gibt 12 bis 14 % aller Hoden mit unvollständigem Descensus an, die an Geschwülsten erkranken. Die Geschwulstbildung sei 150—200mal häufiger als in normal gelagerten Hoden. Nach Howard sind von allen bösartigen Geschwülsten 15 % Leistenhoden. Von William Bloom werden die Hodenneoplasmen bei Ektopia testis auf 20% geschätzt. Aus einer Sammelstatistik von Rubaschow ergeben sich 11 %. Aus diesen Angaben erweckt es den Anschein, als ob Ektopia testis in einem durchaus hohen Maße zu finden wäre, was sich aber nicht als richtig erwiesen hat. Die Ansichten darüber, ob Bauch- oder Leistenhoden mehr zur malignen Degeneration neigen haben im Laufe der Zeit stark gewechselt. Nach Southan, Linnell, Jefferson und Chevassu neigen Leistenhoden mehr zur Tumorbildung. Cuningham fand nur drei Leistenhoden. Aurosseau schätzt ein 4mal häufigeres Vorkommen bei Leistenhoden. Die Entscheidung über die Häufigkeit ist deshalb so schwer,

weil der Begriff Bauchhoden, Leistenhoden sehr weitgehend gebraucht wird. Dies geht schon daraus hervor, daß in den Statistiken eine Unterscheidung in diesem Sinne meist gar nicht getroffen wird. Aus einer größeren Sammelstatistik ergibt sich das Verhältnis der malignen Entartung von Bauch- zu Leistenhoden 5 : 3. Daraus ist eindeutig zu ersehen, daß die maligne Degeneration des Bauchhodens häufiger ist als die des Leistenhodens. Die Verlagerung des Hodens als Ursache zur Tumorbildung ist also eine ziemlich feststehende Tatsache. Es läßt sich aber ein nicht geringeres Beweismaterial gegen diese Auffassung finden. Oberndorfer weist darauf hin, daß die Häufigkeit der malignen Entartung von retinierten Hoden sehr wahrscheinlich öfters beschrieben wird als bei normal gelagerten Hoden. Müller vertritt die Meinung, daß normale Hoden genau so häufig maligne entarten. Heymann fand sogar, daß normale Hoden häufiger degenerieren.

Daß letztere Angaben doch unrichtig sind, geht aus neuen Statistiken eindeutig hervor. Higgins fand bis 1927 in der Weltliteratur unter 748 malignen Hodentumoren 81 mit unvollständigem Descensus = 10,8 % und unter 3538 Retentionen 12mal maligne Entartung = 0,17 %. Die Angaben von Aurosseau, Bary, Chevassu, Greiling, Jefferson, Howard, Jonsson, Kocher, Southan, Linnell, Weiser schwanken zwischen 10 und 18 %. Die Hodenretention wird in der Bevölkerung im allgemeinen auf 0,6—0,1 % geschätzt. Nimmt man die von pathologisch-anatomischer Seite errechnete Zahl, die 0,75 % beträgt, an, so kommt die Entartung bei Retentionen doch häufiger vor, als man im allgemeinen glaubt.

Die Frage nach der Ursache der malignen Degeneration bei Hodentumoren mit Retention wurde erstlich dahin gelöst, daß sie auf chronisch-traumatische Einwirkung (Druck im Leistenkanal) zurückzuführen sei. Die Annahme, daß Leistenhoden mehr dem Trauma ausgesetzt sind, der Bauchhoden durch seine geschützte Lage weniger geschwulstig entarte, läßt sich nicht halten. Aurosseau sammelte sogar aus der Weltliteratur 76 bösartige Bauchhodentumoren, bei denen von einem Trauma keine Rede war, so daß das Trauma als Ursache nicht in Frage kommen kann. Heute wird die maligne Entartung retinierter Hoden auf Entwicklungsstörungen zurückgeführt. Es finden sich schon im normalen Hoden atypische Zellnester in nicht geringer Zahl, noch viel mehr dürfte es in einem retinierten Hoden der Fall sein. Daraus ist die maligne Entartung ohne weiteres erklärlich. Begleitend bestehen oft andere körperliche Fehlbildungen oder Entwicklungshemmungen: Hydrozelen, angeborene Hernien, Hypospadien, Pseudhermaphroditismus und

Kryptorchismus. So liegt auch die Vermutung einer Entwicklungsstörung sehr nahe.

Nun bleibt uns noch die Frage zu beantworten, ob die unnatürliche Lage des Hodens als auslösender Faktor wirken kann. Daß ein Trauma als auslösendes Moment mal wirken kann, ist nicht zu bestreiten. Die Frage ist die, ob die Lage des Hodens im Bauche hier eine Rolle spielt. Von den Autoren, die eine intraabdominale Hodenverlagerung vorgenommen haben, wird dies bestritten. In der Literatur sind Fälle beschrieben, bei denen es bei intraabdominaler Verlagerung von nicht retinierten Hoden zur malignen Degeneration gekommen ist. Rost hat solche Fälle gesehen nach Verlagerung von Hoden. Marcuses hat eine intraabdominale Verlagerung des Hodens beschrieben, wo es 13 Jahre nach der Operation zur Seminombildung kam. Nach diesen Angaben ist unsere Frage nach der Lage eher zu bejahen als zu verneinen.

Von den 5 Heidelberger Fällen ist kein Hodentumor mit Ektopia testis verbunden gewesen, so daß es deswegen unmöglich ist, in dieser Beziehung irgendwelche Beiträge zu liefern.

c) Die Tuberkulose, die Lues, die Gonorrhoe.

Von Interesse sind die Beziehungen der Hodentumoren zu anderen Leiden der Hoden. Die geschwulstige Erkrankung mit gleichzeitiger Hodentuberkulose ist ein äußerst seltenes Ereignis. Im Jahre 1928 wurde ein Fall von Cruveilhier erwähnt, der aber keine sichere klinische Diagnose als Stütze hatte. Er nahm an, da er keine Beziehungen zum entarteten Hoden fand, daß sich von einem primären Herde im Körper sekundär im Hoden die Tuberkel gebildet haben. Von Robertson und Gilbert wurden 7 Fälle aus dem Schrifttum gesammelt. Viermal war die rechte Seite, dreimal die linke Seite befallen. In drei Fällen konnte man eine Tuberkulose an anderen Körperstellen ermitteln. Daß eine überstandene Syphilis auch nur in etwa Bedeutung haben kann, hat nur geringe Wahrscheinlichkeit. Chevassu allerdings behauptet, daß sie einen günstigen Boden für die Krebsgenese abgebe. Inwieweit eine derartige Annahme Berechtigung findet, läßt sich sehr schwer sagen, da sich keine Anhaltspunkte bieten und die Beweismittel fehlen. Über das Zusammentreffen von Gonorrhoe mit Hodentumoren ist fast keine Literatur vorhanden, was seine Erklärung darin findet, daß die Gonorrhoe fast nur Entzündungen des Nebenhodens macht. In keinem Falle konnte man einen Zusammenhang nachweisen. Somit wäre als Schlußergebnis festzustellen, daß Tuberkulose, Syphilis und Gonorrhoe als ätiologische Faktoren für die Tumorentstehung abzulehnen sind.

In keinem der Heidelberger Fälle konnte eine derartige Beziehung festgestellt werden, so daß eine Stellungnahme hierzu unmöglich ist.

2. Das bevorzugte Lebensalter der Hodentumorträger.

Die Schrifttumsangaben über das Alter der Kranken mit Hodentumoren besagen annähernd übereinstimmend, daß die Tumoren meist im geschlechtsreifen Alter auftreten. Seltener wurden sie in der Pubertät und Senium beobachtet. Chevassu, Déan, Desjardins und Porchownik finden die höchste Erkrankungsziffer zwischen dem 30. und 40. Lebensjahr. Von Wichtigkeit ist die Angabe der Geschwulstart, um die es sich handelt. Seminome bevorzugen das Alter der geschlechtlichen Reife. Teratome werden meist im Kindesalter beobachtet. Sakaguchi beobachtete das Auftreten der Epitheliome, die vom Wollfschen Körper ihren Ausgang nehmen, meist bei Kindern und Greisen. Karzinome werden im Kindesalter nur selten festgestellt. Krompecher und Rimann erklären, daß das Karzinom eine Erkrankung des reiferen Alters ist, während das Sarkom mehr im jugendlichen Alter zu beobachten ist. Mischgeschwülste sollen in der Pubertät oft ein intensives Wachstum zeigen.

Zur Übersicht über die Verteilung des Alters der Kranken mit malignen Hodentumoren seien Statistiken angeführt, aufgestellt nach den Angaben von William Bloom und Findeisen.

Tabelle I zeigt eine Zusammenstellung über den Altersaufbau der von verschiedenen Forschern bearbeiteten Hodentumoren.

Fälle:

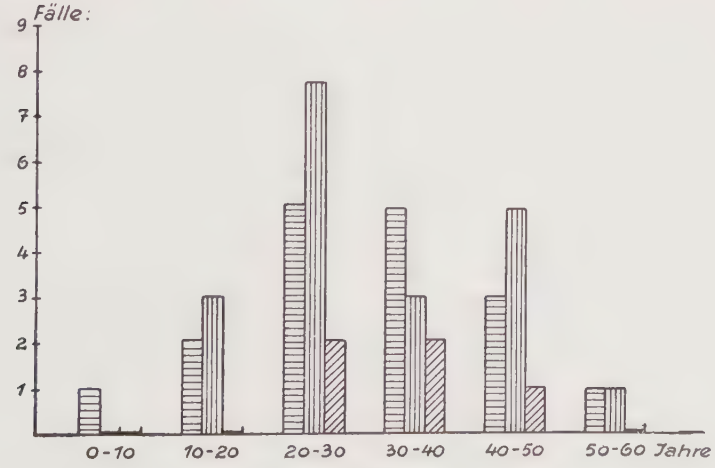

|||| Bloom, William = 20 Fälle,
≡ Findeisen = 17 „
//// Heidelberger Klinik. = 5 „ .

Altersverteilung von 44 Seminomfällen.

Nach Sakaguchi:

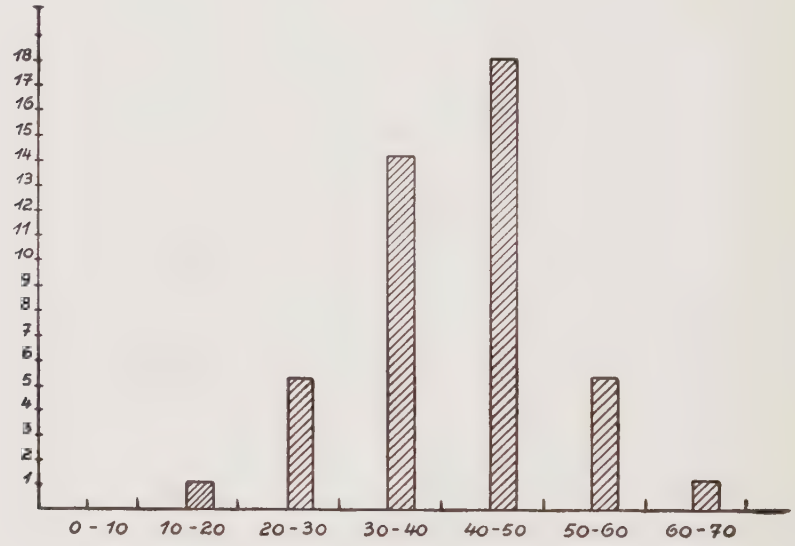

Gesamtzahl der Fälle = 44.

Nach William Bloom ist das 30.—40. Lebensjahr weniger befallen, was sehr wahrscheinlich seinen Grund darin hat, weil unter seinen Fällen drei mit Ektopia testis vorhanden waren. Leider machte er keine Angabe über das Alter dieser drei Fälle. Findeisen findet als meist befallene Zeit das Alter vom 20.—40. Jahre. Die Statistik von Sakaguchi gibt eine Altersverteilung von 44 Seminomfällen. Sie zeigt klar, daß die größte Morbidität zwischen dem 30. und 50. Lebensjahr liegt, was die Angabe von Chevassu, Déan und Porchownik bestätigt, die allerdings alle Geschwulstarten berücksichtigen. Da das Seminom die häufigste Geschwulstart ist (70%), ist es durchaus möglich, daß in einer allgemeinen Zusammenstellung auch das 30.—50. Lebensjahr am meisten befallen ist.

Diese Altersverteilung bestätigt sich auch im großen und ganzen an dem Krankengut der Heidelberger Klinik, soweit es mir bei den wenigen Fällen möglich ist, ein Urteil abzugeben. Die drei Seminomfälle bevorzugen das mittlere Lebensalter, der jüngste Kranke war 22 Jahre, der zweite 32, der dritte 48 Jahre alt. Die beiden anderen Kranken mit malignen Teratomen befanden sich im Alter von 23 und 34 Jahren. Da sich die Geschwulst innerhalb kurzer Zeit entwickelte und vor dieser Zeit von beiden Kranken keine Verände-

rungen an ihren Hoden bemerkt wurden, wäre nach den Heidelberger Ergebnissen festzustellen, daß es nicht die Regel sein kann, daß Teratome vorwiegend im Kindesalter auftreten, wie die meisten Angaben lauten.

3. Die pathologisch-anatomischen Erscheinungsformen.

Die Erscheinungsform der Hodentumoren ist sehr verschieden, je nach dem vorliegenden Gewebscharakter. Im makroskopischen Bild der Hodentumoren folgt man im allgemeinen den Beobachtungen Oberndorfers. Von kleinen, knotigen, weißen Einlagerungen bis zu den größten, bunten, weichen, zerfließenden Geschwülsten, bei denen die Abgrenzung von Hoden und Nebenhoden nicht mehr möglich ist, kommen alle Übergänge vor.

Die wichtigste Tumorart ist, wie bereits erwähnt, das Seminom. Die Ausdrucksprägung stammt von dem Franzosen Chevassu. In der Literatur geht sie unter dem Ausdruck „großzelliger Hodentumor". Er zeichnet sich dadurch aus, daß die Hodenform in der Regel erhalten bleibt. Nur in wenigen Fällen wird der Nebenhoden und das rete testis mitergriffen. Der Samenstrang ist meist isoliert, und seine Gefäße sind oft verdickt. Die Tunika albuginea ist meist erhalten, jedoch zeigt sie je nach dem Tumorstadium eine verschiedene Dehnung. Die Oberfläche des Tumors ist oft höckerig. Nicht selten findet man eine symptomatische Hydrozele. Manchmal beobachtet man eine Haematozele und fibröse oder exudative Periorchitis. Nur selten ist die Verklebung und Verödung der Hodenserosa und der Durchbruch der Geschwulst durch die Scrotalhaut. Der Durchschnitt zeigt eine homogene, grauweiße Fläche von gelblicher bis rötlicher Farbe. Die Konsistenz ist bald weich, bald hart, knotenartig. Gelegentlich ist ein bindegewebiges Netzwerk vorhanden, das vom corpus Highmori ausgeht und Blutungen aufweist.

Im mikroskopischen Bilde fällt der große Zellreichtum auf. Die Zellen sind sehr empfindlich. Durch die Einwirkung der Härtungsflüssigkeit können sie ihr charakteristisches Aussehen verlieren, was oft zu Trugschlüssen Anlaß gibt. Die Geschwulstzellen sind rund, oval oder polygonal mit großem, meist rundem Kern und hellem Protoplasmasaum. Im Protoplasma selbst ist die Vakuolenbildung sehr charakteristisch. Fast regelmäßig findet sich Glykogeneinlagerung. Der Kern enthält mehrere Kernkörperchen und ist selbst chromatinarm. Mitosen sind reichlich vorhanden. Häufig finden sich regessive Metamorphosen.

Die Seminome neigen zu Blutungen. Es finden sich dann im alveolären Gerüstwerk erweiterte Blutgefäße. Bei Entlangwachsen der Geschwulstkeime an den Kapillaren kommen auf diese Weise Peritheliome zustande (vgl. Fall 4, Krankenbl. No. 4145, 1928). Hoden-

kanälchen lassen sich sehr oft nicht nachweisen. Außer den Blutungen sind an Veränderungen noch anzuführen: Rundzelleninfiltrationen, Thrombosen, Nekrosen und Kalkeinlagerungen. Das Chorionepitheliom gehört ebenfalls zu den Teratoiden in weitestem Sinne. Das Bild unterscheidet sich nicht von dem des Gebärmutterepithelioms. Der Vollständigkeit halber sei hier noch das Adenoma tubulare testis angeführt, das ebenfalls zu den epithelialen Tumoren gehört.

Die nach dem Oberndorfschen Einteilungsschema rudimentären Teratoide vorwiegend bindegewebiger Natur (Osteom, Chondrom, Fibrom, Myom) sind selten in ihrem Vorkommen. Ihr histologisches Bild ist eindeutig und bietet keine Schwierigkeit in der Diagnosestellung. Das Vorkommen der Sarkome wurde in jüngster Zeit von den Autoren angezweifelt. Die größte Zahl wird heute den Seminomen zugerechnet.

Das Teratoma adultum oder das Hodendermoid unterscheidet sich vom soliden bzw. mikrocystischen Teratoid dadurch, daß beim Dermoid die Geschwulstbildung in einer Cyste vor sich geht. Bei mesodermalen Mischtumoren handelt es sich nach Oberndorfer um Teratombildungen. Eine serienmäßige Schnittuntersuchung des ganzen Tumors wird gefordert, wonach oft erst der Nachweis gelingt, daß der Tumor aus allen drei Keimblättern zusammengesetzt ist. Makroskopisch deckt sich der Befund mit dem des Seminoms. Charakteristisch ist der kleincystische oder kleinknotige Aufbau des Tumors. Die Tumorkonsistenz ist sehr hart und derb. Rhabdomyome werden nach Oberndorfer von einer abgeschnürten, myomeren Zelle abgeleitet. Echte Zwischenzellentumoren sind sehr selten. Auch die sog. fibroepithelialen Geschwülste des Hodens gehören zu den Ausnahmen. Bei weitem am häufigsten sind die Seminome und Teratome.

Von den an der Chirurgischen Universitätsklinik behandelten fünf Hodentumoren waren drei Seminome und zwei Teratome.

Die pathologisch-anatomische Erscheinungsform der Seminome deckt sich im wesentlichen mit der von Oberndorfer angegebenen. Die Tumoren hatten die Größe eines Eies bis zu der einer Männerfaust. Stets war der Prozeß auf den Hoden beschränkt. Der Samenstrang war immer frei. Ausdrücklich sei auch hervorgehoben, daß keine chorionepitheliomartige Komponente in den Tumoren zu finden war, die leicht den Einbruch der Geschwulstkeime in die Blutbahn hätte erklären können, was in einem Falle auch geschah. Die Tunica vaginalis war nie entzündlich verändert. Ein Verwachsen von Hoden und Nebenhoden mit dem subcutanen Gewebe wurde nicht beobachtet, so daß die Herauslösung bei der Operation ohne Schwierigkeit möglich war. Die Oberfläche zeigte in einem Falle höckerige Beschaffenheit. Sonst wurde jedesmal eine völlig glatte

Oberfläche gefunden. Auch die Farbe war nicht verändert. Die Konsistenz sämtlicher Tumoren war derb bis hart.

Die Bilder zeigen im Querschnitt grauweißliches Aussehen. Abwechselnd sah man auf der Schnittfläche knotige, rundliche, etwas hellergefärbte Herde. Die Neigung zu Blutungen und Nekrosen war vorhanden. Über die Ausdehnung der Geschwulst ist zu sagen, daß der Hoden nicht vollkommen in der Geschwulst aufgegangen war, obwohl in einem Falle nur noch Reste von normalem Hodengewebe zu finden waren. Niemals konnte ein Hineinwuchern in den Leistenkanal festgestellt werden. Der Hodentumor war immer vollkommen von dem äußeren Leistenkanal abgrenzbar. Das mikroskopische Bild der Seminome zeigte die Mannigfaltigkeit dieser Tumoren.

Der makroskopische Aufbau der Teratome unterscheidet sich im wesentlichen nicht von dem der Seminome. Die mikroskopischen Bilder der Heidelberger Fälle sind in den Krankenblattauszügen mitgeteilt (siehe Anhang).

4. Die Metastasierung.

Die Klinik der Hodentumoren ist eng verknüpft mit der Metastasierung dieser Geschwülste. Tatsache ist, daß viele Fälle erst zur Behandlung kommen, wenn die Metastasenbildung bereits erfolgt ist. Die reichliche Versorgung des Organs mit Lymphdrüsen gibt den Geschwulstzellen reichliche Gelegenheit, in die retroperitonealen Drüsen zu gelangen. Most gelang es, einen Farbstoff vom Hoden aus durch den Samenstrang und die retroperitonealen Drüsen hindurch in den Ductus thoracicus und durch diesen sogar bis in die Vena subclavia zu injizieren, weshalb es sehr rach zu Lungen- und Blutmetastasen kommen soll. Ryser gibt eine Erläuterung über die Drüsenmetastasenstationen. Er gliedert sie in zwei „Barrièren". Die Lymphgefäße des linken Hodens sollen in drei längs des linken Randes der Aorta übereinandergelegene Drüsen unterhalb der Nierenarterie, die des rechten Hodens in drei bis fünf längs des rechten Randes der Aorta gelegene Drüsen münden. Letztere sind zwischen Aorta und Vena cava inferior gelegen. Von diesen Drüsen sollen dann die Lymphgefäße in eine zweite tiefere, hinter Aorta und Vena cava gelegene Drüse führen, die vor dem vierten Lendenwirbel liegt. Diese zweite Gruppe soll in den Ductus thoracicus münden. Bei Einbruch von Metastasen in denselben soll die linke Supraclavikulardrüse dann durch den kleinen Kreislauf die Lungen und zuletzt die Organe des großen Kreislaufs befallen werden. Dazu kommt noch, daß manche Geschwulstarten den Blutweg zur Metastasenbildung vorziehen. So wird es durchaus erklärlich, daß kaum ein Organ von den Metastasen ausgeschlossen bleibt.

Bei der Metastasenbildung der Teratome vertreten Southan und Linnell die Ansicht, daß Teratome nur Metastasen setzen können, wenn sie eine maligne Komponente in sich bergen. Andere Autoren haben gezeigt, daß die Metastasen aus den Produkten aller drei Keimblätter entstehen. Sehr oft setzt ein Teratom mit Chorionepitheliomzellen Metastasen eines reinen Chorionepithelioms mit allen seinen Eigenschaften.

Die Metastasen der Hodentumoren stehen wie der Primärtumor in direkter Beziehung zur Entwicklungsgeschichte desjenigen Teils, aus dem die Geschwulst ihren Ausgang nahm. Das Chorionepitheliom metastasiert sehr frühzeitig und auf dem Blutwege. Seine Metastasen werden vor allem in den Lungen gefunden. Die Seminome setzen ihre Metastasen schon nach 2—3 Jahren. Die Leistendrüsen werden nur dann von Metastasen befallen, wenn die Scrotalhaut mitergriffen ist. Das Hodendermoid hat praktisch keine Neigung zur Metastasenbildung.

Metastasen von malignen Teratomen in den Hoden selbst sind sehr selten. Nach Oberndorfer konnten einmal multiple, kleinknotige Hodenmetastasen nach einem Leberparenchymzellenkarzinom beobachtet werden. In der Literatur findet man nur einmal die Erwähnung einer wahrscheinlichen Organmetastase in den Hoden (Illyées).

Die Beurteilung der Metastasenbildung bei den fünf Fällen aus unserer Klinik ergibt bei den drei Seminomfällen in einem Falle acht Monate nach der Operation trotz Bestrahlung eine Metastasenbildung in der linken Supraclavikulargrube. In der Lunge und in der Leber konnten ebenfalls Metastasen nachgewiesen werden. Knochenmetastasen fanden sich nicht, obwohl die subjektiven Beschwerden dafür sprachen. Zwei der Fälle blieben von Metastasen verschont. Angaben über Metastasierung der zwei Teratomfälle sind mir nur in einem Falle möglich, da es mir im anderen Falle unmöglich war, über den weiteren Verlauf genaue Einzelheiten zu erfahren. Im ersten Falle waren die Metastasen im linken Oberbauch, Lungen und hilaeren Lymphdrüsen.

Bei den Fällen aus der Heidelberger Klinik wurden mit aller Sicherheit in zwei Fällen Metastasen nachgewiesen. (Fall 3 u. 5. Krankenblatt Nr. 3684. 1934, Nr. 987. 1936.) Zwei Fälle blieben frei von Metastasen und Recidiven. (Fall 1 u. 2. Krankenblatt Nr. 2324. 1931, Nr. 2030. 1931.) In dem Falle 4 (Krankenblatt Nr. 4145, 1928) ist mir aus dem bereits dargelegten Grunde eine Angabe über die Metastasenbildung unmöglich. Die Metastasierung geschah sehr wahrscheinlich auf dem Blutwege. Die Virchowsche Drüse wurde einmal nachgewiesen, Lungenmetastasen waren zweimal vorhanden, einmal in einem Seminomfall und einmal bei einem Teratom.

5. Die Symptomatologie.

Die Symptomatologie der Hodentumoren ist eng geknüpft an die Metastasenbildung. In den meisten Fällen treten erst nach der Metastasierung die Symptome auf, die den Kranken auf sein Leiden aufmerksam machen. Darin liegt gerade der Grund, weshalb die Kranken so spät zum Arzt kommen. Oft ist das einzige Symptom die Hodenvergrößerung, das die Aufmerksamkeit auf eine Erkrankung lenkt. Schmerzen im Frühstadium fehlen. Die Entwicklungszeit wird bis zu zwei Jahren angegeben, wie wir gesehen haben. Die rechte Seite ist häufiger befallen als die linke. Manchmal werden später ziehende Schmerzen im Samenstrang angegeben. Schmerzen im Hoden selbst sind sehr selten. Daß Schmerzen bei Größerwerden der Geschwulst angegeben werden, ist durch die Gewebsspannung durchaus verständlich, wenn man bedenkt, daß Tumoren von Kindskopfgröße beobachtet wurden. Häufig findet sich eine symptomatische Hydro- oder Haematocele. Bei ausnahmsweis raschem Wachstum kann eine Haematocele eine Geschwulst überdecken, sodaß die Gefahr der Verkennung besteht. Druckerscheinungen, die durch Verwachsungen erfolgen sollen, sind keine Seltenheit. So lassen sich oft Schmerzen, Dysurie und Druckgefühl im Rektum beobachten. Später kann es zu Störungen der Darmpassage kommen. Auch kann der Urinabfluß gehindert sein. Jonsson erwähnt bei Torsion des Samenstranges, bei Hodenektopie, was öfters vorkommt, reflektorisch entstandene Ileuserscheinungen. Die Symptomatologie der Leistenhodentumoren zeigt im allgemeinen kein abweichendes Verhalten, jedoch kann das Wachstum des Tumors in dem atrophischen Organ dem Kranken eher bemerkbar werden. Nach körperlichen Anstrengungen werden öfters Schmerzen im Leistenkanal angegeben.

Die Symptome von Seiten der Metastasen sind mannigfach, da die retroperitonealen Drüsenmetastasen mancherlei Störungen hervorrufen können, die durch Druckwirkung entstehen. Durch die Kompression der Vena cava inferior oder der Vena iliaca und durch Verstopfung der Lymphabflußwege entstehen Ödeme an den Beinen. Durch Druck auf die Rückenmarkwurzeln werden Schmerzen in der Kreuzgegend und an den Extremitäten hervorgerufen. Fieber, häufiger Urindrang, chron. Verstopfung mit dumpfem Druckgefühl in der Ileocöcalgegend und Schmerzen bei Druck auf den Ureter sind weitere Symptome im Verlauf der Erkrankung. Kreuzschmerzen sprechen meistens für eine Erkrankung in den tieferen Lumbaldrüsen. Die Metastasen der Chorionepitheliome machen sehr früh und sehr mannigfaltige Symptome. Frühzeitig tritt allgemeiner Kräfteverfall ein, im weiteren Verlauf treten geringe Temperatur-

steigerungen auf und schließlich allgemeine Kachexie. Sub finem kommt es zu septischen Zerfallstemperaturen. Da die Chorionepitheliome die Neigung haben, in die Blutbahn einzubrechen und Lungenmetastasen zu setzen, kann als Symptom Hustenreiz, Atemnot und blutiger Auswurf auftreten. Die Chorionepitheliommetastasen können gelegentlich durch Hirnembolie Schwindelanfälle, Ohnmacht, Erbrechen, Somnolenz und Verwirrtheit bewirken. Auch embolische Netzhautblutungen werden beobachtet. Einmal wurde auch eine linksseitige Facialislähmung und eine doppelseitige Stauungspapille durch intrakranielle Metastasen beschrieben (Tomaneck, Küttner). Von Pupertas praecox bei Hodenneoplasmen berichten Rowlands, Nikolson und Weber in zwei Fällen. In einem Falle war es ein 6jähriger Knabe mit ungeheuer raschem Wachstum und frühzeitiger sexueller Entwicklung, die mit acht Jahren bereits ihren Abschluß gefunden hatte. Im zweiten Falle führte ein Karzinom zu ähnlichen Erscheinungen. Zwischen Hodentumor und Frühentwicklung gibt es Zusammenhänge, die durch Störungen im Inkrethaushalt zustande kommen. Dafür spricht auch das Vorkommen von Gynäkomastie bei Chorionepitheliomen und Hodentumoren, was allerdings sehr selten ist. Die Autoren Heidrich, Fels, Mathias und Storjohann sprechen dem Tumorgewebe eine hormonale Tätigkeit zu. Sas, der einen Fall von Gynäkomastie bei einem Seminom beobachtete, glaubt, daß Geschlechtszellen des anderen Geschlechts im rudimentären Zustande solche Veränderungen bewirken. Die anderen Autoren fassen die Gynäkomastie als sichtbare Teilerscheinung einer vollkommen geänderten, endokrinen Lage auf.

Bei der Betrachtung der Heidelberger Fälle fand sich in keinem die symptomatische Hydro- oder Haematocele. Subjektive Beschwerden von Seiten des Primaertumors wurden bei Aufnahme in die Klinik nur in einem Falle (Seminom Fall 1 Krankenblatt Nr. 2324. 1931) angegeben. Bei allen fünf Fällen war es die Hodenvergrößerung, die die Kranken zum Arzte führte, die sich bei den Seminomen (im Falle 1 Krankbl. 2324. 1931) bereits drei Monate, (im Falle 2 Krankbl. Nr. 2030. 1931) nach acht Monaten, (im Falle 3 Krankbl. Nr. 3684. 1934) nach 14 Tagen bemerkbar machte, bei den Teratomen (im Falle 4 Krankenbl. Nr. 4145. 1928) nach wenigen Monaten, (im Falle 5 Krankenbl. Nr. 987. 1936) nach drei Monaten. Obwohl der eine Kranke ziehende Schmerzen angab, die auf Metastasierung verdächtig waren, war röntgenologisch nichts nachzuweisen. Der Kranke blieb nach der Operation metastasen- und recidivfrei.

Beim weiteren Verlauf werden die Symptome eindrucksvoller, da dann die Erscheinungen der Metastasen in den Vordergrund treten.

Obwohl der Hodentumor vollständig entfernt worden war, trat in einem Seminomfall (Fall 3) sehr früh eine Virchowsche Drüse auf. Der Kranke klagte über Rücken- und Kreuzschmerzen, sowie über Schmerzen in Lunge und Leber. Im Falle 5 (Teratoma adultum Krankenblatt Nr. 987. 1936) traten nach der Operation Schmerzen im linken Oberbauch, Atembeschwerden und Kopfschmerzen auf.

Epileptische Anfälle wurden bei Hirnmetastasen beschrieben; bei Bauchmetastasen, Verstopfung, Magenschmerzen, Appetitlosigkeit, Erbrechen. Schmerzen im Schulterblatt finden ihre Erklärung in Schulterblatt-Lungenmetastasen oder auch Halsmetastasen. Ausgedehnte Lungenmetastasen bedingen beschleunigte Atmung, Dyspnoe, leichte Zyanose und Fieber. Unter stärkster Atemnot und rasch zunehmendem Verfall tritt meistens der Tod ein.

Die Symptome der Hodentumoren sind im Anfange der Erkrankung spärlich. Von den Heidelberger 5 Fällen waren alle frei von Beschwerden.

6. Die Diagnose.

Ausnahmslos wird von allen Autoren die große Schwierigkeit der Diagnosestellung betont. Eine einwandfreie Diagnose ist nur durch die histologische Untersuchung möglich. Alle anderen Methoden lassen eine sichere Diagnose nicht zu. Von mancher Seite wird deshalb die diagnostische Sektion des Hodens vorgeschlagen. Die Radiosensibilität gestattet Rückschlüsse auf die Malignität des Tumors. Als wertvolles Hilfsmittel hat sich die Aschheim-Zondek'sche Reaktion erwiesen. Sie ermöglicht es durch die Hypophysenvorderlappenreaktion wichtige, wertvolle, diagnostische Schlüsse zu ziehen. Die Reaktion selbst besteht aus der Hypophysenvorderlappen-Reaktion I mit dem Kennzeichen der Follikelreifung, der Hypophysenvorderlappenreaktion II und III mit der Bildung der corpora lutea. Im Jahre 1932 hat Zondek angegeben. daß die Hypophysenvorderlappenreaktion I, auch Prolan A-Nachweis genannt, im Harn von Männern verdächtig auf maligne Tumorbildung ist. Ferner hat er erkannt, daß die positive Hypophysenvorderlappenreaktion II und III diagnostisch äußerst wertvoll für die Diagnosestellung ist. Hodenteratome sollen positive Hypophysenvorderlappenreaktion I ergeben, auch selbst nach operativer Entfernung bei Vorhandensein von Metastasen und Recidiven. Nach erfolgreicher Behandlung des Primaertumors oder der Metastasen soll der Prolan-A-Nachweis negativ ausfallen. Bei späterer positiver Reaktion ist der Verdacht auf Metastasenbildung berechtigt. Gerade zur Diagnose der Metastasen soll die Reaktion sehr wertvoll sein, weil alle andere diagnostische Mittel im Anfangsstadium fehlen. Ferguson hat eine quantitative Ausscheidung von Prolan A er-

mittelt. Hieraus glaubt er, Rückschlüsse auf den Charakter der Tumoren, auf die Ausbreitung der Erkrankung und auf den Erfolg der Behandlung ziehen zu können.

Durch diese Reaktion sollen 2 Wochen bis 3 Monate vor dem klinischen Nachweis Recidive und Metastasen nachzuweisen sein. Dem gegenüber muß betont werden, daß diese Reaktion nur Anhaltspunkte bietet, jedoch nicht die Möglichkeit einer sicheren Diagnose. Eine endgültige Diagnose wird nur durch die histologische Untersuchung möglich sein. Jedoch scheint eine frühe Vermutungsdiagnose durch den Prolan-A-Nachweis im Harn in einigen Fällen gelungen zu sein, sodaß die Anstellung dieser Reaktion gefordert werden muß.

Zur Differentialdiagnose stehen bei der Diagnosestellung der Hodentumoren vor allem die Tuberkulose, die Lues, die Hydro- und die Haematocele.

Wie wir bereits gehört haben, sind Hodentumoren mit symptomatischer Hydro- und Haematocele keine Seltenheit. Bei einer Hydrocelen-Operation ist daher immer nach Knoten im Hoden zu fahnden. Zu einer vollständigen Klärung des Befundes dient der Nachweis der Transparenz und der Fluktuation sowie die Probepunktion. Jugendliches Alter spricht mehr für Hydrocele als für Tumor. Die Unterscheidung des Tumors von der Haematocele ist schwieriger, da diese recht harte Konsistenz zeigen kann. Chevassu gibt Unterscheidungsmerkmale an:

1. Die Palpation des Nebenhodenkopfes, die nur bei Tuberkulose möglich ist.
2. Die Zwickprobe: Eine Haematocele ist wahrscheinlich, wenn es gelingt, die tunica vaginalis von der Vorderfläche des Scrotaltumors abzuheben und zwischen den Fingerspitzen zu zwicken. Die Ursache sei eine Verödung des cavum vaginale durch Verklebung seiner Blätter. Bei Hodenneoplasmen ist die Scheidenhaut im Gegensatz hierzu nur selten ergriffen.

Die Differentialdiagnose zwischen Tumor und Tuberkulose bietet in den meisten Fällen keine Schwierigkeit, bei denen eine Epididymitis tuberculosa vorhanden ist. Die Nebenhodenanschwellung läßt sich vom Hoden deutlich abgrenzen. Wegen der Mannigfaltigkeit der Geschwülste wird oft aus dem Tastbefund eine korrekte Diagnose nicht möglich sein. Unter genauer Berücksichtigung der Vorgeschichte hat eine Palpation des Samenstranges, der Samenblasen und der Prostata, die knotige Infiltrationen aufweisen können, zu erfolgen. Meistens gibt der schnellere Verlauf unter Schmerzen und erhöhten Temperaturen Anhaltspunkte genug. Nicht zu unterlassen ist die Hautreaktion und die Untersuchung der Lungen

auf tuberkulöse Herde (Lungenröntgenuntersuchung). Die Syphilis bietet als gummöse oder interstitielle Orchitis noch größere Schwierigkeiten in der Abgrenzung gegenüber den Hodentumoren. Erstere führt zu knotigen Schwellungen, die die Neigung haben zu erweichen. Wenn sie die Haut durchbrechen geben sie die charakteristischen, ausgestanzten Geschwüre. Heilen sie unter fibröser Schwielenbildung aus, kann eine Hodenatrophie eintreten. Der ganze Hoden wird hart und unempfindlich, während beim Hodenneoplasma nur ein Bezirk verhärtet unter gleichzeitiger Organvergrößerung. Vorgeschichte und positive Wassermann'sche Reaktion sind nicht beweisend für die Hodenlues, denn eine Lues und ein Hodenneoplasma können gleichzeitig vorhanden sein. Es ist also nur der negative Ausfall der Reaktion zu verwerten. Für diese Fälle ist chirurgische Behandlung mit Freilegung des Tumors und Probeexcision zu fordern.

Die acuten Entzündungen klären sich aus dem Krankheitsbild selbst. Sie machen differentialdiagnostisch keine Schwierigkeiten. In allen Fällen ist der quantitative Prolan-A-Nachweis im Urin nach Zondek-Ferguson zur Differentialdiagnose heranzuziehen.

7. Die Behandlung.

Als Behandlungsmöglichkeiten der Hodentumoren sind vor allem drei Methoden üblich.

I. Die operative Behandlung.
   1. Semikastratio.
   2. Radikaloperation.

II. Die Strahlenbehandlung.

III. Die Kombination der operativen mit der Strahlenbehandlung.
   1. Operation mit Nachbestrahlung mit einmaliger Höchstdosis.
   2. Operation mit Nachbestrahlung, einfach fraktioniert.
   3. Operation mit Nachbestrahlung protrahiert fraktioniert.

Über die Entscheidung, ob die einfache Orchidektomie oder die Radikaloperation ausgeführt werden soll, herrschen bei den einzelnen Autoren verschiedene Meinungen. Je nach dem Behandlungserfolg ziehen die einzelnen Autoren die eine oder die andere Behandlungsart vor. Die Semikastratio wird meist in Lokalanaesthesie ausgeführt mit inguinalem Schnitt. Die Frage nach der Entfernung der Leistendrüsen wird nicht einheitlich beantwortet. Von den meisten Autoren (Most, Handfield-Jones, Keynes) wird sie als typische Operation gefordert, selbst von Oberndorfer, der unter 220 Sektionsfällen nur bei 11 = 15% Leistendrüsenmetastasen fand. Chevassu konnte bei einfacher Kastration in 59 Seminomfällen nur drei Dauerheilungen über drei Jahre erzielen und

unter 55 bösartigen Mischtumoren nur 5. Porchownik und Treister schätzten die chirurgischen Behandlungserfolge auf maximal 10—13%. Reklus, Curling, Kocher, Chalou und Arou sind der Meinung, daß mit oder ohne Kastration die Prognose der Hodentumoren eine zweifelhafte sei. Die Schwierigkeit der Diagnose und die Metastasierungsfähigkeit erschweren die Heilung dieser Geschwülste durch einfache Kastration.

Die Radikaloperation besteht in einem rückwärts verlängerten Inguinalschnitt und in einer extraperitonealen Ausräumung der retroperitonealen und lumboaortalen Lymphdrüsen. Sie wurde von Chevassu zuerst angegeben und wird von vielen Autoren als die beste Behandlungsmethode angesehen. Von Bier, Lockwood, Antona, Czerny, Witzel, Cuneo, Grégoire, Gosset, Sutton, Kocher und Stenger wird sie befürwortet. Andererseits erfährt sie auch Ablehnung infolge der hohen primären Mortalitätsziffer und der Unsicherheit des Nachweises von retroperitonealen Metastasen. Die Mortalität beträgt nach Hinmann-Kutzmann 10%, nach Gurevic und Livsitz 9%. Hinmann konnte aber trotzdem auf Grund einer amerikanischen Sammelstatistik über günstige Ergebnisse berichten. Jedoch wurde nach der Radikaloperation eine Nachbestrahlung durchgeführt, sodaß die Ergebnisse nicht der Radikaloperation allein zu gute zu rechnen sind. Er berichtet von 80 Fällen. 17 Fälle = 21% lebten mehr als 5 Jahre nach der Operation, 16 Fälle = 20% weniger als 5 Jahre nach dem operativen Eingriff. Hinmann, der doch über reichhaltige Erfahrungen verfügt, erklärt, daß bei nachweisbaren Metastasen jede chirurgische Behandlung zu spät kommt. Angeführt sei noch, daß bei Teratomen die zweizeitige Radikaloperation von ihm ausgeführt wird. In der ersten Sitzung entfernt er den Primärtumor, in der zweiten die Drüsen im Zusammenhang mit den vasa spermatica bis hoch hinauf an die Aorta. Einzeitig operiert er nur dann, wenn an Gefrierschnitten während der Operation eine einwandfreie Diagnosestellung möglich ist.

Bei Teratomen wird in der Regel für die Radikaloperation, bei Seminomen für die Kastration eingetreten. Auf die Strahlenbehandlung darf in keinem Falle verzichtet werden. Das Hodendermoid wird als strahlenresistent und gutartig der alleinig chirurgischen Behandlung zugeführt.

Die Wichtigkeit der Strahlenbehandlung wird allgemein anerkannt. Am stärksten findet sie bei den Seminomen Anwendung, die am strahlenempfindlichsten sind. Die Strahlenempfindlichkeit der Keimepithelien wurde von Albers-Schönberg entdeckt. Auf Grund der guten Ansprechbarkeit der Seminome auf Strahlen wurden sie als Abkömmlinge der Keimepithelien betrachtet, wie schon

der Name sagt. Erstmalig berichtet B é c l è r e über günstige Ergebnisse der Strahlenbehandlung in mehreren Fällen von großzelligen Hodentumoren und deren Metastasen. Ein förmliches Dahinschmelzen der Seminomzellen konnte beobachtet werden. Auch G o l d beobachtete unter der Einwirkung von Röntgenstrahlen in drei Fällen eine merkliche Verkleinerung des Primärtumors und seiner Metastasen. Als Wirkung der Röntgenstrahlen konnte er ausgedehnte Nekrosen feststellen. Er erklärt: „Die Erfahrung spricht dafür, daß selbst primär inoperable Hodentumoren durch vorbereitende Röntgenbestahlung weitgehend kleiner und operabel werden können." Diese Erscheinung rechtfertigt auch die Anwendung der Strahlenbehandlung vor der Operation. B a r r i n g e r und D é a n empfehlen bei Teratomen zuerst die Bestrahlung. Sie schlagen sogar vor, die Radiumbestrahlung zu wiederholen und erst dann die Kastration auszuführen, wenn das Radium seine Wirksamkeit verloren hat. Auch S t e l l e rät zu einer Bestrahlung. Metastasen sollen nie chirurgisch angegangen werden. Die operative Entfernung der Metastasen wird fast von allen Autoren abgelehnt. B a r r i n g e r und D é a n berichten über günstige Ergebnisse der Bestrahlung. Von 154 Fällen bösartiger Hodentumoren wurden durch bloße Bestrahlung 29,2% 5-Jahresheilungen erreicht. Dazu kommt noch, daß 98% inoperabel waren. Bei den vor der Operation Bestrahlten errechnet D é a n eine um 23% geringere Mortalität, sodaß die Resultate noch bessere wären. S i m o n und W o l l h e i m schlagen eine Bestrahlung vor und nach der Operation vor. N e m e n o w entscheidet sich bei Seminomen im Frühstadium für die Kastration ohne vorherige Bestrahlung. Drei Gründe für sein Vorgehen gibt er an:

1. Die einfachere und schnellere Entfernung des Tumors.
2. Den Vorteil, daß es noch nicht zur Resorption giftiger Zerfallsprodukte gekommen sei.
3. Den Schutz des gesunden Hodens vor der schädigenden Einwirkung der Strahlen.

Heute ist allgemein die Operation (Kastration) mit Nachbestrahlung üblich. Nur in der Art der Nachbestrahlung gibt es noch manche Streitfrage. Man bestrahlte bis 1930 mit einmaligen Höchstdosen nach verschiedenen Zeitabständen, gewöhnlich mit Abständen von 4—5 Wochen. Seit 1930 gilt der Grundsatz: geringere Dosen und längere Bestrahlungsdauer sowohl für radioaktive Körper wie Röntgenstrahlen (R e g a u d), d. h. man bestrahlt protrahiert, fraktioniert und zeitigte hierdurch bessere Dauerergebnisse.

Bei den Heidelberger Fällen ist die Diagnose durch die histologische Untersuchung gesichert. Eine Untersuchung, die auf dem Prolan-A-Nachweis beruht wurde nicht angestellt.

8. Die Prognose.

Die Prognose der Hodentumoren wird weitgehend bestimmt von der Zeit ihrer Erkennung. Frühdiagnostizierte Fälle, bei denen eine rechtzeitige Behandlung einsetzt, haben im Allgemeinen eine günstigere Prognose. Keller konnte auf diese Weise eine Heilung von 37% bei einfacher Orchidektomie erreichen. Seine Ergebnisse führte er zurück auf die rechtzeitige Erkennung und die schnell angeschlossene Operation. Nach einfacher Orchidektomie liegen die Prozentzahlen im allgemeinen zwischen 15 und 30 mit einer Heilungsdauer von 3—5 Jahren. Die Teratome sollen gegenüber den Seminomen eine etwas günstigere Prognose haben. Porchownik und Treister berichten bei Seminomen von einer durchschnittlichen Lebensdauer von 1—2 Jahren. Daß die Ergebnisse durch die Strahlenbehandlung erheblich gebessert werden, steht außer Zweifel. Daher wird auch immer eine kombinierte Anwendung gefordert.

Öfter wird in der Literatur darauf hingewiesen, daß die Radikaloperation das alleinige Verfahren sei, die Prognose zu bessern. Tatsache scheint es zu sein, daß die Dauerheilungen bei der Radikaloperation auch nur um 30% betragen. Somit hat also die Radikaloperation gegenüber der Kastration keinen Vorteil. Selbst Hinmann, der über dies größere Statistiken veröffentlicht hat, kommt zu dem Ergebnis, daß durch den radikalen Eingriff keineswegs die Prognose eine bessere ist gegenüber der Kastration und der Strahlenbehandlung.

Die Prognose der Sarkome scheint etwas günstiger zu sein als die der epithelialen Tumoren. Die Lebensdauer ist etwas höher. Das Chorionepitheliom unterscheidet sich nicht von dem der Frau. Seine Prognose ist absolut infaust. Schon Wochen oder Monate nach dem chirurgischen Eingriff tritt oft unter raschem Kräfteverfall der Tod ein. Die Bestrahlung kann nur vorübergehende Besserung bringen. Nur gelegentlich wurden Selbstheilungen beobachtet (Storjohann).

Als ein sicheres Mittel, die Heilungserfolge zu prüfen, hat sich der Prolan-A-Nachweis erwiesen. Ein hoher Prolangehalt im Urin ist verdächtig auf das Vorhandensein einer Hodengeschwulst. Der Prolangehalt schwindet erst kurz vor dem Tode, wenn die Abwehrkräfte gegen das Tumorwachstum zu erlahmen beginnen.

Bei ektopischen Hodentumoren wird die Prognose als sehr ungünstig beurteilt. Man beobachtet immer eine rasche Drüsenbeteiligung. Selten kommen Heilungen vor, die über ein Jahr dauern. Die Prognose der Bauchhodentumoren wird durch die versteckte Lage erschwert, weil oft die Diagnose nicht gestellt wird. Die Heilerfolge werden mit ein- bis zweijähriger Lebensdauer angegeben. Die Pro-

phylaxe besteht in der Orchidopexie, die Behandlung in der Exstirpation. Bei unvollständigem Descensus schlägt Wangensteen die scrotale Fixation vor. Wenn die Operation noch vor der Pubertät ausgeführt wird, kann es durch die künstliche, geschaffene Lage zu einer normalen Entwicklung des Hodens kommen. Die große Gefahr der malignen Entartung ist selbstverständlich gegeben, weshalb Cuningham von einer Operation vor der Pubertät abrät. Zudem kann eine normale Entwicklung des Hodens ins Scrotum noch spontan stattfinden und damit der geschwulstigen Entartung Vorschub geleistet werden. Die Verlagerung von Leistenhoden in die Bauchhöhle wird abgelehnt wegen der großen Gefahr der malignen Degeneration. Bei einem doppelseitigen Bauchhoden schlägt Rintelen eine subcutane Verlagerung vor, die jederzeit eine notwendige Kontrolle ermöglicht.

Bei den Heidelberger Fällen wurde jedesmal die Semikastratio ausgeführt. Der Samenstrang wurde isoliert, seine Einzelgebilde unterbunden und in Höhe des äußeren Leistenringes abgesetzt. Nach der Operation erfolgte eine Nachbestrahlung.

Von den drei Seminomfällen lebten zwei Kranke noch, der eine noch nach 7 Jahren, der andere nach 7 Jahren und zwei Monaten. Diese beiden Kranken sind beschwerde- und recidivfrei. Der dritte Kranke starb schon nach einem Jahre an seinen Metastasen und Recidiven (Virchow'sche Drüse, Lungen- und Lebermetastasen). Über die beiden Teratomfälle kann ich nur in einem Falle berichten. Der Kranke lebte noch ein Jahr zwei Monate. Trotz Röntgenbestrahlung, die schlecht vertragen wurde, konnte immer nur vorübergehend eine Besserung erzielt werden, bis schließlich der Kranke an seinen Metastasen ad exitum kam. Die Dauer der Heilungen der Heidelberger Fälle kann im Durchschnitt mit drei bis vier Jahren angegeben werden.

Zusammenfassung.

Nach einer Darlegung der heute gültigen Anschauungen über die Histiogenese und die Klassifikation der Hodentumoren werden das Erscheinungsbild und die Behandlungsmöglichkeiten der Erkrankung besprochen.

Fünf Fälle der Heidelberger Universitätsklinik werden näher beschrieben, und zwar 3 Semiome, 2 Teratome darunter eine Geschwulst mit vorwiegend carcinomatösen Bestandteilen. (Siehe Krankenblätter.)

In zwei Fällen war ein Trauma dem Auftreten der Geschwulst kurz vorhergegangen. Ektopia testis war in keinem Falle vorhanden. Tuberkulose, Syphilis, Gonorrhoe standen in keinem der Fälle in ursächlichem Zusammenhang mit der Geschwulstbildung.

Sämtliche Tumoren bevorzugten das mittlere Lebensalter.

Metastasenbildung trat in zwei Fällen auf, und zwar bei einem Seminom (Fall 3, Krkbl. Nr. 3684, 1934) und bei einem Teratom (Fall 5, Krkbl. Nr. 987, 1936). Metastasen- und recidivfrei blieben zwei Fälle. Seminome (Fall 1 u. 2 Krkbl. Nr. 2324, 1931 und 2030, 1931). Die Beurteilung im Falle 4 (Krkbl. Nr. 4145, 1928) ist unmöglich, da keine näheren Einzelheiten in Erfahrung zu bringen waren.

Die Symptomatologie ist im Beginn der Erkrankung spärlich. Symptome machen öfters erst die Metastasen. Eine symptomatische Hydro- oder Haematocele kam bei den Heidelberger Kranken nicht vor.

Der äußere Untersuchungsbefund täuscht oft. In keinem der Fälle war die wirkliche Ausdehnung des Geschwulstprocesses festzustellen. Die retroperitonealen Drüsenmetastasen sind erst sehr spät der Feststellung zugänglich. Sie präsentieren sich dann als maligne, solide Geschwülste, was die eigenen Fälle ebenfalls beweisen. (Fall Nr. 3 Seminom, Fall 5 Teratom.)

Die Diagnosestellung ist also oft mit den größten Schwierigkeiten verbunden. Nur die histologische Untersuchung kann die korrekte Diagnose ermöglichen. Unterstützend kann der Prolan-A-Nachweis wirken. Die Heidelberger Fälle sind histologisch untersucht. Hierdurch ist ihre neoplastische Natur sichergestellt. Die Prolan-A-Reaktion wurde in keinem der Fälle ausgeführt.

Bei der Differentialdiagnose kommen Tuberkulose, Lues und Gonorrhoe in Betracht. Diese Erkrankungen und ihre Abgrenzungsmöglichkeiten werden besprochen. Bei unsicheren Fällen wird zur chirurgischen Klärung geraten.

Als Behandlungsmöglichkeiten werden je nach der örtlichen Ausdehnung und der Beteiligung der regionären Lymphdrüsen angegeben: die Semikastratio, die Radikaloperation und die Bestrahlung. **In neuerer Zeit vereinigt man die operative Behandlung mit einer protrahiert fraktionierten Bestrahlung; dies Verfahren kam auch in der Heidelberger Universitätsklinik in allen Fällen zur Anwendung, und zwar wurde stets die Semikastratio ausgeführt.**

Die Ergebnisse der 5 behandelten Fälle sind folgende:

Geheilt länger als 7 Jahre	2 Fälle (Fall 1 u. 2, beides Seminome).
An Metastasen nach einem Jahr gestorben	2 Fälle (Fall 3 u. 5, ein Seminom u. ein Teratom).
Unbekannter Ausgang	1 Fall (Fall 4, ein Teratom).

Die Heilungsdauer kann demnach durchschnittlich mit 3—4 Jahren angegeben werden.

Krankengeschichten.

Fall I. M.Z. 48jähriger Maurer. Krankenblatt Nr. 2324, 1931. Aufnahme: 3. 9. 1931.

Anamnese.

Der Kranke stammt aus einer gesunden Familie. Er war nie ernstlich krank. Venerische Infektion wird negiert. Vor 3 Monaten hatte sich der Kranke am Ende einer Leiter den Hoden gestoßen. Bald darauf merkte er eine Spannung im rechten Hoden, der deutlich anschwoll. Ziehende Schmerzen im Samenstrang werden angegeben. Auf feuchtwarme Verbände ging die Schwellung nur wenig zurück.

Status praesens.

Mittelgroßer, starker Mann in gutem Ernährungszustand. Organe gesund. Reflexe alle gut auslösbar. Der rechte Hoden zeigt eine hühnereigroße Schwellung, die sehr hart und nicht transparent ist. Der Nebenhoden ist nicht durchzufühlen. Die Leistendrüsen sind nicht vergrößert.

Operation: 4. 9. 1931 in Lok.An. (Prof. Klug).

Semikastratio. Durchtrennung des Funikulus spermaticus etwas oberhalb des Tumors. Keine Drüsen vorhanden. Heilung per primam intentionem. Entlassung am 12. 9. 1931.

Makroskopischer Befund.

Der Hoden ist apfelsinengroß. Bei Durchschnitt sieht man weiche, zottige Gewebsmassen, die der Hodensubstanz fest anhaften. Der eigentliche Hoden ist bis Haselnußgröße reduziert. Die Substanz ist auf dem Durchschnitt fest. Die Samenkanälchen sind nicht ausfädelbar. Der anhängende Nebenhoden zeigt auf Durchschnitten gelbliche Einlagerungen.

Mikroskopischer Befund (Prof. Schmincke).

Im einzelnen ist zu erkennen: Die Geschwulstzellen sind rundlich, teilweise polymorph, auch mit Ausläufern versehen, die miteinander zusammenhängen. Die Größe ist annähernd gleich. Die Kerne sind rundlich, auch kurzspindelig. Wechselnder Chromatingehalt sowie zahlreiche Mitosen sind sichtbar. Über größere Strecken sieht man Nekrosen, leukozytäre Infiltration und eine deutliche Haemorrhagie. Das Stroma ist gering entwickelt mit Gefäßen, in deren Wandung sich eine dichte, zellige Infiltration befindet. Der Befund der herausgeschnittenen Stücke ist der eines großzelligen Hodentumors, Seminom.

Weiterer Verlauf der Krankheit.

Der Kranke erhielt nach der Operation drei Röntgenserien 5 × 200 r in drei Bestrahlungszeiten. Der Kranke ist metastasen- und recidivfrei geblieben.

Fall II. M.Z. 32jähriger Theatermaler. Krankenblatt Nr. 2030, 1931. Aufnahme: 11. 8. 1931.

Anamnese.

Im Jahre 1919 wurde der Kranke in Heidelberg an einem rechtsseitigen Leistenbruch operiert. Seit 1930 bemerkt er Anschwellen seines rechten Hodens. Schmerzen oder acute entzündliche Erscheinungen hat er nie beobachtet. Der Kranke fühlt sich gesund; er hat an Körpergewicht eher zu- als abgenommen. Appetit und Schlaf waren immer gut. Ein Brennen beim Wasserlassen wurde nie bemerkt.

Status praesens.

Schlanker, gesund aussehender Mann. Allgemein körperlicher Befund o. B. Keine Anaemie, keine Drüsenschwellung, auch keine Reste früherer Fisteln. Kopf, Hals, Zunge, Rachen o. B. Herz: Töne rein, sehr leise. Lungen: überall etwas rauhes, vesikuläres Atmen. Kein Anhaltspunkt für eine Tuberkulose. In der rechten Leistengegend besteht eine gut verheilte Hernienoperationsnarbe, kein Hernienrecidiv. Der rechte Hoden ist dreifach vergrößert, fast holzhart, nicht schmerzhaft. Auch der Nebenhoden ist hart und vergrößert. Hoden und Nebenhoden lassen sich nicht von einander trennen.

Operation: 12. 8. 1931 in Lok.An. (Prof. Klug).

Rechtsseitige Semikastratio. Heilung per primam intentionem. Entlassung 21. 8. 1931.

Makroskopischer Befund.

Der Hoden ist fast faustgroß und bildet eine große Tumormasse, die den Eindruck eines Sarkoms macht. Die Schnittfläche ist braungrau und homogen, teils ist sie sehr derb und streifig.

Mikroskopischer Befund.

Ergebnis: Diffus infiltrierend, wachsende Geschwulst mit großen Zellen. Die Form der Zellen ist rundlich, ebenso die Kerne. Die Zellen sind undeutlich. Massenhaft Mitosen sind sichtbar. Seminom.

Weiterer Verlauf der Krankheit.

Der Kranke erhielt vom 24. 8. — 28. 8. 1931 eine Röntgenbestrahlung von insgesamt 5×200 r. Die Nachuntersuchung am 20. 8. 1937 hat ergeben: Metastasen- und recidivfrei und voll arbeitsfähig in seinem Berufe. Keine Beschwerden.

Fall III. M.Z. 22jähriger Schreiner. Krankenblatt Nr. 3684, 1934.

Anamnese.

Eltern und Schwester gesund. Von einer Tuberkulose oder sonstigen Krankheit ist dem Kranken nichts bekannt. Seit 14 Tagen bemerkt der Kranke eine leichte Schwellung seines rechten Hodens.

Die Schwellung nahm langsam zu, was ihn veranlaßte, zum Arzt zu gehen, zumal in dieser Zeit der Urin trübe war. Kein Brennen beim Wasserlassen.

Status praesens.

Der Kranke hat ein gesundes Aussehen. Haut und sichtbare Schleimhäute sind gut durchblutet. Innere Organe gesund. An Stelle des rechten Hodens liegt im Scrotum ein hühnereigroßes, derbes, annähernd kugeliges Gebilde, an dessen Oberfläche zwei mandelgroße Höcker tastbar sind.

Operation: 9. 12. 34 (Dr. Kemper).

Tiefer Leistenschnitt rechts. Nach Luxation des testis, Semikastratio rechts, wobei der ductus deferens hoch abgetragen wird. Schichtweiser Verschluß, Hautnaht. Heilung per primam intentionem. 17. 1. 35 geheilt entlassen.

Makroskopischer Befund.

Das Präparat ist von derber Konsistenz, zeigt auf dem Durchschnitt einen derben Knoten, der über den Hoden und Nebenhoden sich ausbreitet. In der Mitte zeigt er Zerfallsmassen.

Mikroskopischer Befund (Prof. Schmincke).

Im einzelnen: Die Tumorzellen sind rundlich, oval, polygonal, durch alveoläre Bindegewebsstränge zu Gruppen abgegrenzt. Nekrosezonen und lymphozytaere Infiltrate sind sichtbar. Die Wände der Hodenkanälchen sind verdickt und hyalinisiert. Der Befund ist der eines großzelligen Hodentumors Seminom.

Weiterer Verlauf der Krankheit.

Bald nach der Operation bekommt der Kranke eine Röntgenbestrahlung von 6 × 200 r. Etwa drei Wochen später treten Schmerzen im Rücken auf. Über dem linken Schlüsselbein bemerkt der Kranke jetzt eine Anschwellung, die etwa taubeneigroß ist (Virchow'sche Drüse). Diese wurde operativ entfernt.

Mikroskopischer Befund.

Die histologische Untersuchung ergab eine Drüsenmetastase des Seminoms, besser Disgerminom, ein großzelliges Karzinom.

Weiterer Verlauf.

Der Kranke erhält am 10. 4. 35 eine weitere Röntgenbestrahlung, da Schmerzen im Rücken und in der Kreuzbeingegend auftreten. Die retroperitonealen Drüsen sind ebenfalls geschwollen. Im Laufe des Sommers erhält der Kranke noch mehrmalige Bestrahlung. Die Besserung war nur vorübergehend. Nachdem vorher noch starke Schmerzen in der Lunge und in der Leber aufgetreten sind, kommt es bereits am 14. Dez. unter Abnahme der Eßlust und raschem Kräfteverfall zum Exitus. Die Obduktion war nicht möglich, da der Tod zu Hause erfolgte.

Fall IV. M.Z. 34jähriger Arzt. Krankenblatt Nr. 4145, 1928. Aufnahme: 3. 1. 1928.

Anamnese.

Seit wenigen Monaten bemerkt der Kranke ein Anschwellen seines Hodens. Eine Uretritis ist nicht vorausgegangen. Auch an ein Trauma kann sich der Kranke nicht erinnern.

Status praesens.

Über hühnereigroße Schwellung am rechten Hoden. Fluktuation ist nicht nachzuweisen. Hoden und Nebenhoden sind palpatorisch nicht voneinander zu trennen. Keine Drüse tastbar. Metastasen sind nicht nachzuweisen. Organe o. B.

Operation: 9. 2. 1928 in Lok.An. (Geheimrat Enderlen).

Exstirpation des Hodens. Heilung per primam intentionem. Entlassung 15. 1. 1928.

Makroskopischer Befund.

Das Exstirpat ist gänseeigroß. Die äußere Haut ist eben noch abziehbar, aber stellenweise etwas verklebt. Hoden und Nebenhoden sind nicht mehr voneinander zu trennen. Auf der Schnittfläche sieht man nekrotisches Gewebe. Das Hodenparenchym ist nicht mehr zu erkennen. Die Schnittfläche ist stellenweise graugelb. Graue Substanz durchsetzt auch die Hodenkapsel. Etwa $^1/_5$ des Inhalts ist in eine Zyste umgewandelt, die mit Fibrin und deren Wand mit Blutpigment versehen ist. Die Fibrinmassen gehen in das nekrotische Gewebe über. Auf dem Querschnitt durch den Samenstrang sieht man nichts sicheres von Tumorgewebe.

Mikroskopischer Befund (Prof. Schmincke).

Der Tumor ist nicht einheitlich zusammengesetzt. Neben ausgedehnten, kaum mehr differenzierbaren Nekrosen und Durchblutungen findet man drüsenartige Formationen von ganz unregelmäßigem Bau. Dann auch solide wachsende, epitheliale Schläuche. Innerhalb der Lumina sieht man vielfach Sekret. Die epithelialen Zellen wechseln in Größe und Gestalt. Kernteilungsfiguren sind nicht selten. Eine Grenze gegenüber den bindegewebigen Septen besteht nicht. Vereinzelt sieht man auch Einbrüche in die Gefäßlumina und in die Scheidenhaut. Zweifellos wäre der Befund hiernach ein Karzinom. Neben diesen überwiegenden Bestandteilen findet man auch noch Gewebskomplexe, wohl bindegewebiger Herkunft. Sehr zartes, unregelmäßiges, verflochtenes Gewebe, auch von schleimigem Charakter, dann auch Teile mit zentralem Gefäß und ringförmiger Anordnung kleiner Zellen, die sich nach der Peripherie zu verlieren ähnlich wie bei Peritheliomen. Knorpelige Bestandteile werden nicht gefunden. Allerdings finden sich in den Lymphbahnen einiger Gefäße einige kleine, lose liegende Zellen mit rundem Kern, die ihrer Art nach nicht genau zu bestimmen sind. Der Befund ist der einer

maligen Geschwulst, Teratom, bei der der karzinomatöse Anteil überwiegt. Teratom.

Weiterer Verlauf der Krankheit.

Der Kranke ging bald nach der Operation in seine Heimat Japan zurück. Über sein weiteres Schicksal konnte ich nichts in Erfahrung bringen.

Fall V. M.Z. 23jähriger Sprachlehrer. Krankenblatt Nr. 987, 1936. Aufnahme: 9. 3. 1936.

Anamnese.

Der Kranke ist vorher noch nie krank gewesen. Vor etwa 3 Monaten ist er vom Fahrrad gestürzt. Er hatte sich aber dabei nicht verletzt. Acht Tage später merkte er eine Anschwellung seines rechten Hodens. Da die Schwellung immer größer wurde, begab er sich in ärztliche Behandlung.

Status praesens.

Großer, stattlicher Mann. Haut und sichtbare Schleimhäute gut durchblutet. Innere Organe o. B. Reflexe normal. Rechter Hoden etwa gänseeigroß. Der Hoden ist nicht von der Anschwellung abgrenzbar. Linker Hoden normal.

Operation: 10. 3. 1936 (Prof. Zukschwerdt).

Schnitt in der rechten Leistenbeuge, der nach abwärts bis in die Scrotalwurzel reicht. Der Hodentumor kann ohne Mühe herausluxiert werden. Es finden sich keine Verwachsungen. Nach Unterbindung der Gefäße wird der Samenstrang nach oben verfolgt und in Höhe des äußeren Leistenringes abgesetzt.

Makroskopischer Befund.

Die Geschwulst hat den Hoden beinahe total durchwachsen. Sie ist teilweise solid, teilweise kleinzystisch. Die Farbe wechselt. An einzelnen Stellen ist sie weiß, auch gelb bis hellbräunlich.

Mikroskopischer Befund (Prof. Schmincke).

Der mikroskopische Befund ist der eines Teratoma adultum mit Aufbau aus den verschiedensten bindesubstanzlichen Gewebsarten und eingelagerten epithelialen Zysten. In reichlicher Menge findet sich auch Gliagewebe.

Weiterer Verlauf der Krankheit.

Kurze Zeit nach der Operation stellten sich Schmerzen im Kreuzbein ein. Auch Kopfschmerzen wurden angegeben. Eine Röntgennachbestrahlung von 1000 r brachte keine deutliche Besserung. Anfangs 1937 mußte sich der Kranke wieder einer Bestrahlung unterziehen wegen Schmerzen im linken Oberbauch. Es war dort ein Tumor von der Größe eines Kindskopfes zu tasten. Daneben bestand Ascites und leichte Ödeme an den Beinen. Eine Röntgenauf-

nahme der Lunge ergab als Grund der Atembeschwerden ausgedehnte Metastasen. Mitte Mai Exitus.
Obduktionsbefund: Obducent Dr. Velten.

Zustand nach Semikastratio dextra, Zustand nach Bestrahlung. Ausgedehnte Metastasen in der Leber. Deren Gewicht betrug 7,1 kg. Metastasen in den Lungen, in den Hiluslymphdrüsen mit Einwachsen in die vena cava inferior und Ummauerung der Aorta abdominalis, im Bereich der Teilungsstelle, sowie des rechten Ureters. Hydroureter und Hydronephrosenbildung rechts. Die Ascitesflüssigkeit betrug 600 cm^3, hochgradiges Penisödem, Gastromalacia acida. Zahlreiche Hautexcoriationen am ganzen Körper mit oberflächlicher Eintrocknung. Kachexie.

Am Schlusse meiner Arbeit möchte ich Herrn Dr. Usadel, Oberarzt von der Chirurgischen Klinik Heidelberg, danken für die freundliche Überlassung des Themas und für die richtunggebenden Hinweise während der Bearbeitung des Themas.

Auch Herrn Oberarzt Dr. Ewald vom Samariterhaus in Heidelberg möchte ich meinen Dank aussprechen für die Einführung in die im Samariterhaus üblichen Behandlungsmethoden.

Schrifttum.

Aurousseau: ref. Ztr. Org. 36, 648, 906, 1927.

Askanazy: Die Teratome nach ihrem Bau, ihrem Verlauf, ihrer Genese und im Vergleich zum experimentellen Teratoid. (Verhandlung der pathol. Ges. 1907.)

Barringer, Déan: ref. Ztr. 15. 340. 1922.

Bloom, William: Bericht über maligne Hodengeschwülste. (Züricher Erfahrungen, Strahlentherapie 53. 611—629, 1935.)

Borst: Die Lehre von den Geschwülsten. 1902.

Bonnet: Gibt es bei Wirbeltieren Parthogenesis? Merkel-Bonnet. Erg. d. Anat. u. Entwicklungsgeschichte. 100, Bd. 9.

— Zur Aetiologie der Embryome. Monatsschrift für Geburtshilfe und Gyn. 1901, Bd. 13, Heft 2.

Blümel: Die Diagnose der Hodengeschwülste. Med. Welt 1831—34, 76, 432, 1935.

Béclère: Die Röntgentherapie der Metastasen des Hodenepithelioms. (Fortschritte auf dem Gebiete der Röntgenstrahlen. 1922/23.

Breitkopf, Melchior: Ref. Zbl. Chir. 1931, Nr. 46, 2903.

Chevalla, Rudolf: Zur Diagnostik und Behandlung der Hodengeschwülste. Zeitschrift Urol. 30, 251—261, 1936.

Chevassu: ref. Ztr. Org. 59. 844, 1932.

Colley: ref. Ztr. Org. 26. 468, 1924.

Cuningham: ref. Ztr. Org. 15. 514, 1922.

Cooper: Observations on the structure and diseases of the testes. zit. bei Krompecher.

Curling: Die Krankheiten des Hodens, Samenstranges und Hodensackes. Reichmeister, Leipzig 1845.

Déroque u. Julien: ref. Ztr. Org. 37, 453, 1927.

Débernardi: Beiträge zu malignen Hodengeschwülsten. Beitr. zur Pathol. 1907, Bd. 40, H. 3.

Ferguson: ref. Ztr. Org. 65. 759, 1934.

— ref. Ztr. Org. 67. 313, 1934.

— ref. Ztr. Org. 70. 612, 1935.

Greiling: Beitrag zur Kenntnis der Metastasen bei Hodentumoren. Diss. Marburg 1927.

Gold: Inoperable maligne Hodengeschwülste durch Bestrahlung operabel geworden. (Mitteilung aus den Grenzgebieten der Medizin und Chir. Bd. 28, 1925.)

Heijl: Die Morphologie der Teratome. (Mit besonderer Berücksichtigung der Nervensubstanz.) Virch. Arch. 1921, Bd. 229, H. 3.
v. Hansemann: Ein Fall von Chorionepitheliom beim Manne. (Zeitschrift f. Geb. u. Gyn. 1904, Bd. 51.)
Herxheimer: Grundriß der path. Anatomie, 1932.
Higgins: ref. Ztr. Org. 43. 287, 1928 u. 45. 487, 1929.
Hinmann: ref. Ztr. Org. 65. 568, 1934.
Hinmann, Kutzmann u. Gipson: ref. Org. 26. 196, 1924 u. 33. 490, 1926.
Illyés: Zeitschr. Urol. Chir. 30, 70, 1930.
Jefferson: ref. Ztr. Org. 23. 331, 1923.
Joerdens: Zur Kasuistik und Statistik der Hodentumoren. Diss. Würzburg 1909.
Jores: Anatomische Grundlagen wichtiger Krankheiten, 1926.
Jonsson: ref. Ztr. Org. 65. 247, 1934.
Keller: ref. Ztr. Org. 42. 471, 1928 u. 48. 638, 1930.
Kocher: Die Krankheiten der männlichen Geschlechtsorgane. Deutsche Chirurgie 1887 (histologischer Teil, Langhans).
Keynes: ref. Ztr. Org. 36. 228, 1927.
Krompecher: Über die Geschwülste, insbesondere der Epitheliome des Hodens. Virch. Arch. 1898, Bd. 151.
Küttner: ref. Ztrbl. Chir. 1929, Nr. 6, 337.
Lang: Ein Beitrag zur Kenntnis sogen. Dermoidzysten. Virch. Arch. Bd. 53, S. 128.
Marchand: Mißbildungen, Eulenburgs Realenzyklopädie d. ges. Heilk. 1897, S. 508.
Michalowski: Eine experimentelle Erzeugung teratoider Geschwülste der Hoden beim Hahn. 2. Mitt., Virch. Arch. 1928, Bd. 267, S.
Miyata: Arch. klin. Chir. 101, 426, 1913.
Mori: Über ein metastasierendes Hodenteratom. Virch. Arch. Bd. 1912, Bd. 207, H. 2, S. 99.
Most: Über maligne Hodengeschwülste und ihre Metastasen. Virch. Arch. Bd. 154, H. 1, S. 138.
Nemenow: Strahlentherapie 19, H. 4, 679, 1025.
Oberndorfer: Allg. Path. u. Anat. der männlichen Geschlechtsorgane. Erg. d. Path. u. Anat. 1903.
— Die inneren Geschlechtsorgane. Henke-Lubarsch. Hdb. d. spez. path Anat. u. Histolog., Bd. 6, 3. Teil.
— Die spezielle maligne Hodengeschwulst „Seminom". (Schweiz. Med. Wochenschr. 1935, 204, 206.)
Okhubo: Zur Kennntis der Embryome des Hodens. Arch. f. Entwicklungsmech. d. Organismen 1908, H. 4.

Porchownik u. Treister: ref. Ztr. Org. 53. 539, 1931.
Ratner: ref. Ztr. Org. 55, 789, 1931.
Ribbert: Das Karzinom des Menschen, 1911.
— Geschwulstlehre, 1904.
Rimann: Ein Beitrag zur Kasuistik der Mischgeschwülste des Hodens. Zeitschr. zur klin. Chir. 1907, Bd. 53.
Robertson u. Gilbert: ref. Ztr. Org. 71. 611, 1935.
Sas: Arch. klin. Chir. 161. 1930.
Sakaguchi: Dtsch. Z. Chir. 125. 294, 1913.
Schlangenhaufer: Über das Vorkommen von Chorionepitheliom und traubenmolenartigen Wucherungen in Teratomen. Wien. klin. Wochenschr., Nr. 22 u. 23.
Scheftel: Beiträge zu den Hodentumoren. Zeitschrift Urol., Chir. 41. 411—440, 77. 396, 1936.
Southan u. Linnel: zit. bei Oberndorfer.
Srevens u. Ewing: ref. Ztr. Org. 46, 67, 1929.
Stelle: ref. Ztr. Org. 68, 599, 1934.
Storjohann: Dtsch. Zeitschr. Path. 43. 80. 1932.
Vechi: Über die einfachen bösartigen Geschwülste des Hodens. (Zeitschrift f. Urol. 1912, Bd. 6.)
Wilms: Die teratoiden Geschwülste des Hodens. (Ziegler, Beiträge zur Path. Anat., Bd. 19.)
Wasterlein: ref. Ztr. Org. 60. 750, 1933.
Waldeyer: Über Entwicklung der Teratoide im Eierstock. Arch. f. Gyn. 1870.
Zondek: Chirurg. 2. 1072, 1930 u. Klin. Wochenschr. 1932, Nr. 7, 274.

Lebenslauf.

Am 30. Juni 1913 wurde ich, Willibald H e g e r, in St. Leon bei Wiesloch als Sohn des Bauunternehmers Josef Heger und seiner Ehefrau Theresia Heger, geb. Straub, geboren. Von 1920—1926 besuchte ich die Volksschule in St. Leon bei Wiesloch. Anschließend wurde ich Schüler des Ludwig-Wilhelm-Gymnasiums in Rastatt, wo ich am 1. März 1934 die Reifeprüfung ablegte. Nach Ableistung meiner Arbeitsdienstpflicht begann ich im Winterhalbjahr 1935/36 mit dem Studium der Zahnheilkunde an der Universität Heidelberg. Nach drei vorklinischen Semestern bestand ich am 27. Februar 1937 das Physikum, nach 4 weiteren klinischen Semestern am 26. Mai 1939 das zahnärztliche Staatsexamen. Alle 7 Semester hatte ich in Heidelberg belegt.